



# **LESIONS BLANCHES INTRA BUCCALES**

***Leucoplasie et Lichen plan buccal***

***Dumollard Elie***

***Congrès SASPAS 2017***

# INTRODUCTION

Lésions à potentiel malin (LPM)

Diagnostic important

Examen buccal annuel

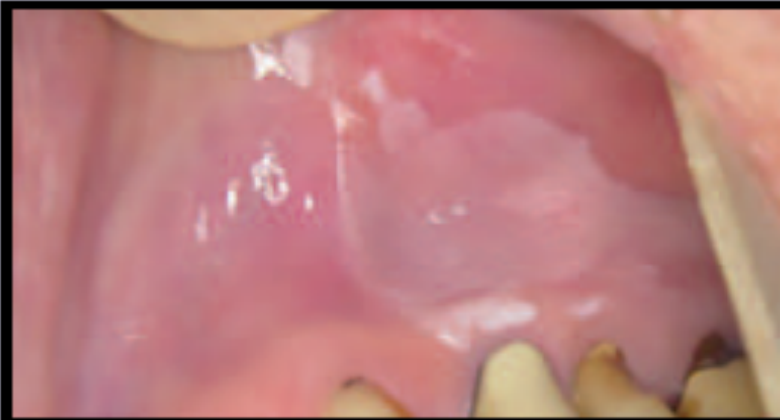
Muqueuse sous linguale → Zone à risque

Terrain : Tabagisme

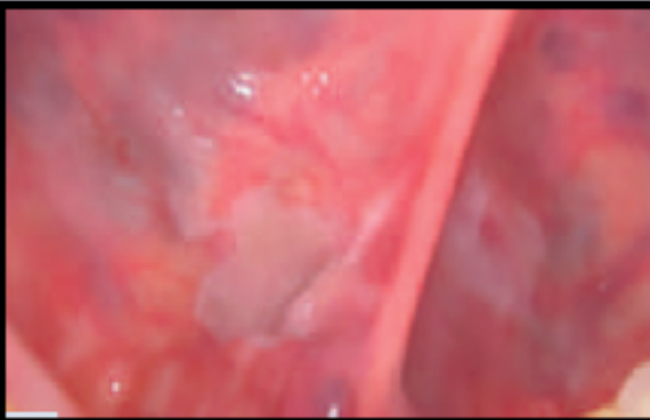Différentiels : Candidose / Kératose frictionnelle

# LEUCOPLASIES

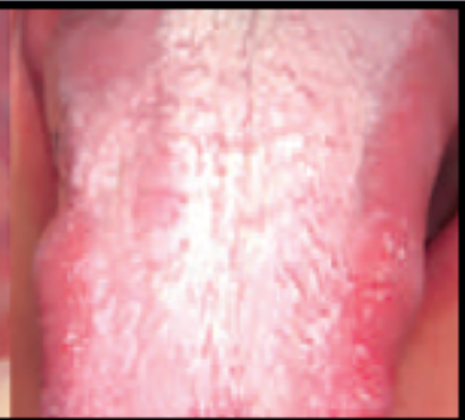**HOMOGENES** : Lisses / Souples / Indolores / Découverte fortuite



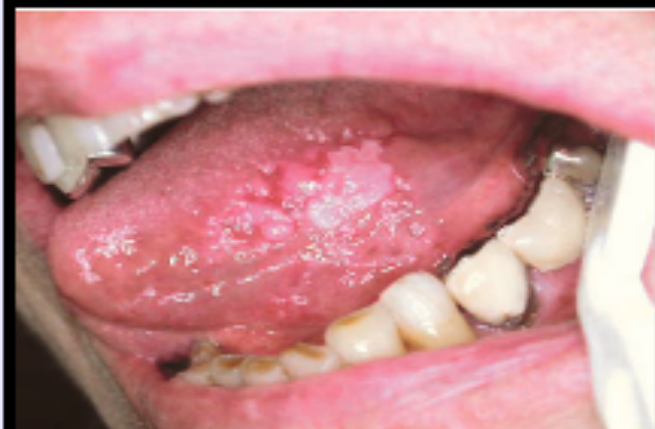**A**



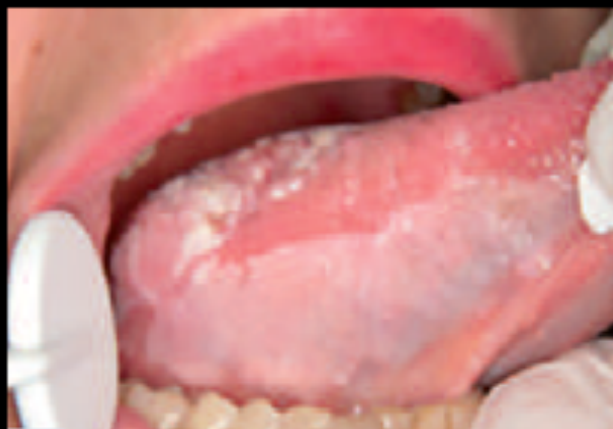**B**



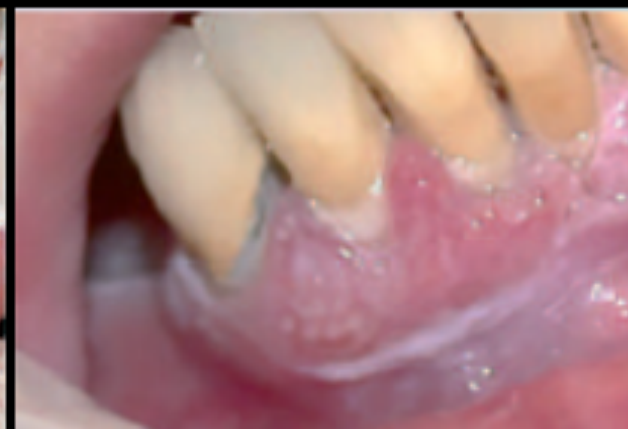**INHOMOGENES**: Irrégulière / Indurées / Erythémateuses / Nodulaires / Ulcérées / Douloureuses



**C**



**D**

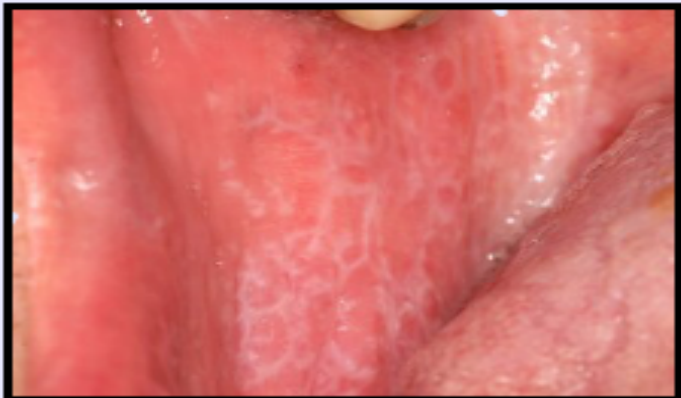

**E**

# LICHENS PLANS

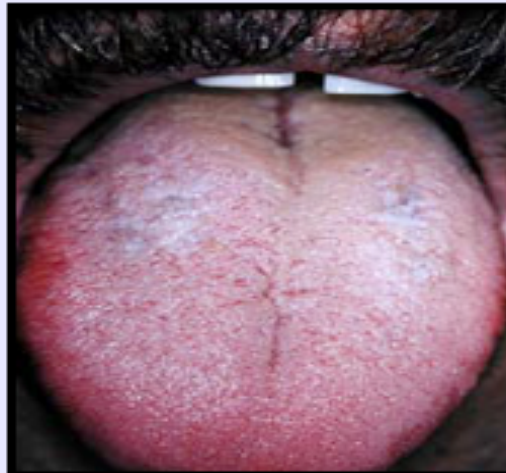Quiescentes (asymptomatiques)

*Réseaux*



F

*Plan*

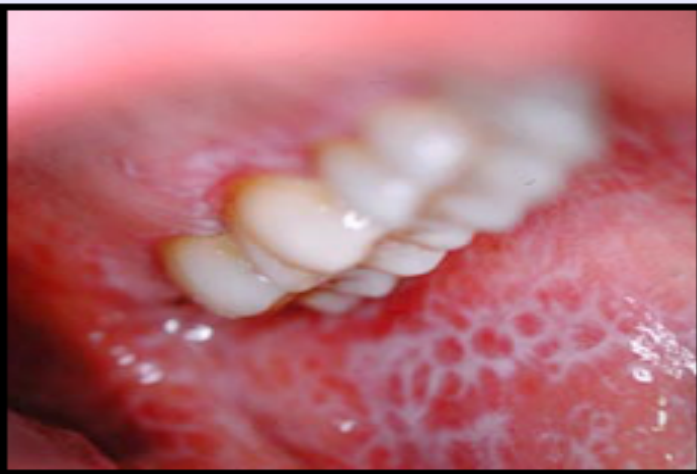

G

Prise en charge

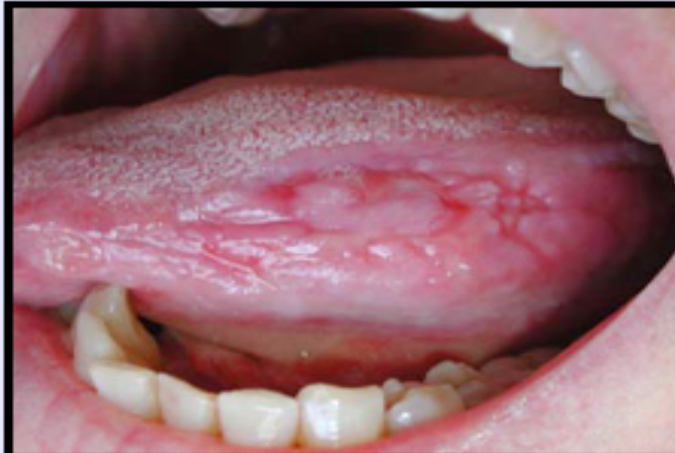Surveillance  
Semestrielle

Inflammatoire



H

Erosive/Ulcérée



I

Prise en charge

1/Corticothérapie  
locale

(Buccobet<sup>®</sup>)

2/Corticothérapie  
générale

(Solupred<sup>®</sup>)

Efficacité prouvée

Effet suspensif

# TAKE HOME MESSAGE

Evolution maligne potentiel

Examen/Surveillance buccal semestrielle

Zone à risque : Muqueuse sous linguale

Leucoplasie → Biopsie obligatoire

Lichen plan → Bilan hépatique +Sérologie VHC

→ Seul TTT efficace : Corticothérapie

→ Effet suspensif uniquement

MHD : Eviction Tabac / OH / Soins dentaires

# REFERENCES

1. Agbo-Godeau S, Weber P. « Que peut révéler l'examen de la langue ? ». Actual Odonto-Stomatol. 1 juin 2010;(250):101-15. /Illustration C
2. Abimilec P. Lichen plan & Traitement du Lichen plan | Dr Abimelec [Internet]. Abimelec. 2013 [cité 13 févr 2017]. Disponible sur: <https://www.abimelec.com/lichen-plan.html> /Illustration F
3. Fricain PJ. Les lésions blanches de la muqueuse buccale et autres lésions à potentiel malin. / Illustrations A,B,D,E
4. RENAUD-VILMER C, CAVELIER-BALLOY B, RAGOT J.-P. Lésions blanches buccales - Thérapeutique Dermatologique [Internet]. [cité 13 févr 2017]. Disponible sur: <http://www.therapeutique-dermatologique.org/spip.php?article1187>
5. Farhi D, Dupin N. Pathophysiology, etiologic factors, and clinical management of oral lichen planus, part I: facts and controversies. Clin Dermatol. Févr 2010;28(1): 100-8.
6. [http://www.eid-paris.com/dermatologie/dermatologie-buccale-2\\_1.htm#nogo](http://www.eid-paris.com/dermatologie/dermatologie-buccale-2_1.htm#nogo)  
Illustration G,H,I